

Osteodistraktion und Implantation in stark atrophierter Oberkieferfront

Dr. Thomas Lederer

SALZBURG – Eine ästhetische, implantatgetragene Rekonstruktion im stark atrophierten Oberkieferfrontzahnbereich ist eine echte Herausforderung für den Chirurgen, den Prothetiker und den Zahntechniker.

Wie wichtig die Oberkieferfrontzähne sind, zeigt sich dann, wenn man sie nicht mehr hat. Man denke an die funktionellen Aufgaben wie abbeißen, Frontzahnführung, Phonetik und die Ästhetik, die für eine selbstbewusste Kontaktaufnahme zu seinen Mitmenschen mitverantwortlich ist.

Gerade in der Oberkieferfront führt der Verlust von Zähnen oft zu einer raschen, horizontalen und vertikalen Atrophie des Alveolarknochens. Bei einer kurzen Oberlippe ist es nicht möglich, diesen Knochen-

verlust rein prothetisch unauffällig zu kaschieren.

In der Implantologie stehen uns verschiedene Operationstechniken zur Verfügung, verloren gegangene Knochen wieder aufzubauen. Es kommen augmentative Verfahren mit autologen Knochentransplantaten und Knochenersatzmaterialien sowie die Osteodistraktion zur Anwendung.

Anspruchsvoll wird es, wenn der Kiefer sowohl horizontal als auch vertikal augmentiert werden muss und dem Patienten am Ende ein ästhetisch ansprechendes Ergebnis ohne große Narbenbildung präsentiert werden soll.

Klinischer Fall Ausgangssituation

Ein 55-jähriger Patient wurde vorstellig zur Sanierung und

Neuversorgung seines Oberkiefers (Abb. 1).

Der Patient trägt seit 20 Jahren eine Brücke zum Ersatz der durch ein Trauma verloren gegangenen Zähne 11 und 21 (Abb. 2) und seit 14 Jahren eine Modellgussprothese zum Ersatz der Backenzähne (Abb. 4). Die sich ständig verschlechternde Kiefersituation ging mit ästhetischen Einbußen (Abb. 3) einher, die zu psychischen Belastungen des Patienten führten. Der Patient kam mit dem Wunsch, einen festsitzenden und ästhetisch unauffälligen Zahnersatz zu bekommen.

Befund

Intraoral stellte sich der Oberkiefer-Frontbereich alles andere als günstig für eine festsitzende, implantatgetragene Versorgung dar. Durch den

frühzeitigen Zahnverlust war der Alveolarknochen in allen Dimensionen stark atrophiert. Der Kieferkamm in der ästhetisch bedeutsamen Region 12–23 war krestal nur noch 1–2 mm breit und stellte sich zackig dar. Die Nachbarzähne haben auch, bedingt durch die Belastung der Frontzahnbrücke, parodontal stark gelitten (Abb. 5 und 6).

Behandlungsplanung

Nach ausführlicher Diskussion mit dem Patienten anhand eines Wax-up und Aufklärung über alternative Behandlungsmethoden entschloss sich der Patient zur Distraktionsosteogenese als Methode den Kiefer wieder aufzubauen. Als provisorische Versorgung während der Behandlungszeit wurde die vorhandene teleskopgetragene Modellgussprothese um die Zähne 12–23 erweitert (Abb. 15).

Osteodistraktion

Zur Entlastung des Patienten wurde der unangenehme und lang dauernde Eingriff in Intubationsnarkose durchgeführt. Nach entsprechender Segmentosteotomie von 12–23 wurde ein Distraktor eingesetzt (Abb. 7).

Nach der Operation folgte eine einwöchige Phase der Wundheilung und Kallusbildung im Segmentspalt. Dann wurde der neu gebildete Kallus zweimal täglich durch Drehen an der Distraktorschraube um 0,5 mm gedehnt. Der schmerzfreie Vorgang wurde zur Sicherheit nicht vom Patienten selber, sondern vom Behandler durchgeführt. Dabei musste der Sattel der provisorischen Prothese entsprechend zurückgenommen werden. Nach einer Dehnung von 7 mm schloss sich eine dreimonatige Phase der knöchernen Ausheilung an (Abb. 8). Durch dieses sehr sichere Verfahren konnten 7 mm Knochenhöhe gewonnen werden (Abb. 9).

Die schnelle Dehnung der Weichteile über dem Distraktor führte zu einer starken Spannung der Schleimhaut und zur Exposition des Dehnungsgerätes (Abb. 10). Dies war aber völlig ungefährlich und schmerzfrei. Es gefährdete den Erfolg der Distraktion nicht. Dadurch kam es auch zu keiner Narbenbildung der Gingiva.

Implantation

Um die distrahierte Situation zu stabilisieren, wurden die Entfernung des Distraktors und die Implantation in einer Operation durchgeführt. Die distrahierte Situation stellte sich dabei sehr erfreulich dar, da vom ehemaligen Distraktionsspalt nichts mehr zu erkennen war. Es hatte sich fester neuer Knochen gebildet, der makroskopisch von der Umgebung nicht zu unterscheiden war. Zur Erlangung eines genügend breiten und gleichmäßig hohen Alveolarkamm konnte krestal Knochen abgetragen werden, da zu diesem Zweck absichtlich überdistrahiert wurde. So war es möglich in einem Arbeitsgang sowohl horizontal als auch vertikal eine akkurate Alveolarkammsituation für eine prothetisch günstige Implantation von fünf Camlog-Implantaten im Bereich 12–23 zu schaffen (Abb. 11).

Die Implantation erfolgte mithilfe einer einfachen OP-Schablone, die vom Techniker nach dem Eingangswax-up erstellt wurde. Während der Einheilungsphase von sechs Monaten trug der Patient die

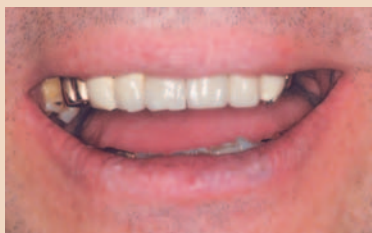

Abb. 1: Ausgangssituation Lachbild.

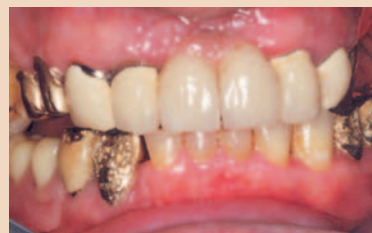

Abb. 2: Ausgangssituation intraoral.

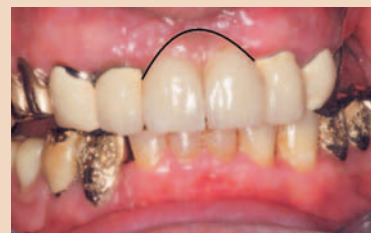

Abb. 3: Ausgangssituation mit unterfütterten Brückenglied zum Ausgleich der Kieferatrophie.

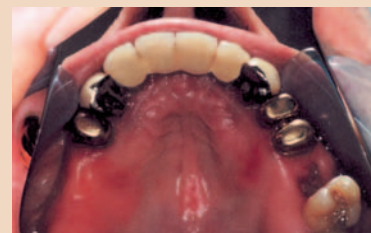

Abb. 4: Ausgangssituation intraoral.

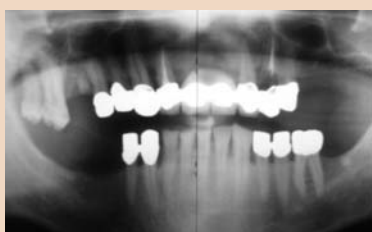

Abb. 5: Ausgangssituation im OPG.

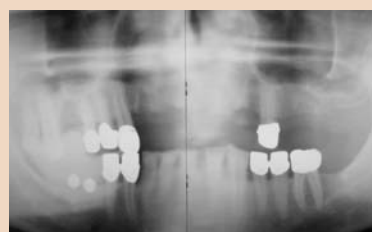


Abb. 6: OPG nach Extraktion der nicht erhaltungswürdigen Zähne.

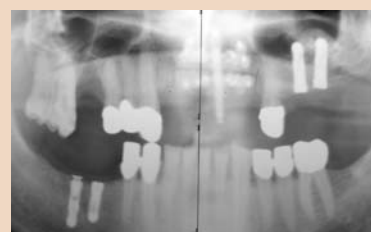


Abb. 7: Distraktor eingesetzt.

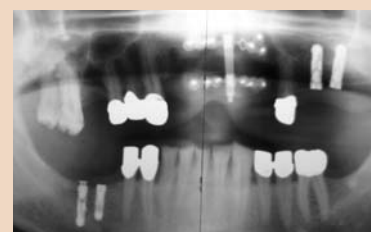


Abb. 8: Zustand nach Distraktion.

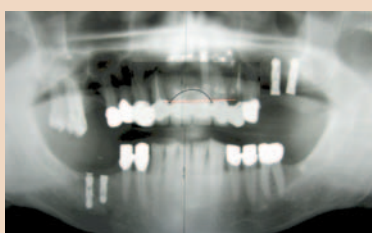


Abb. 9: OPG vor Behandlung und nach Distraktion zum Vergleich übereinander projiziert.

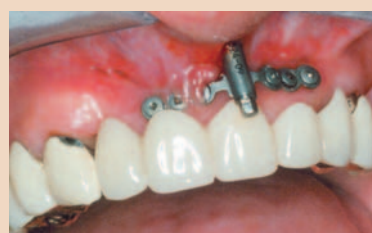

Abb. 10: Distraktor intraoral.

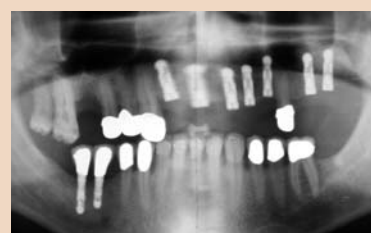


Abb. 11: OPG nach Implantation.

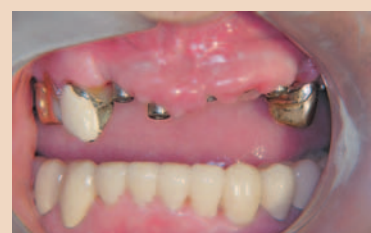

Abb. 12: Situation kurz nach Eröffnung.

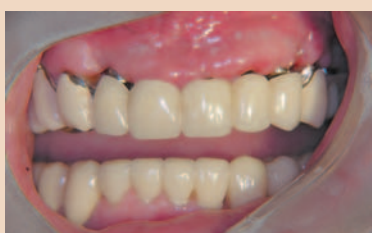

Abb. 13 und 14: Provisorium vor Unterfütterung.

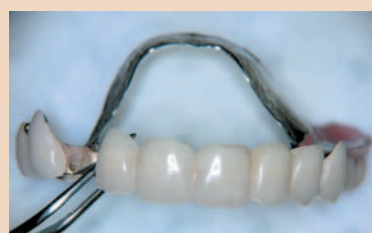

Abb. 15: Unterfüttertes Provisorium zur Ausmodellation der Gingiva.

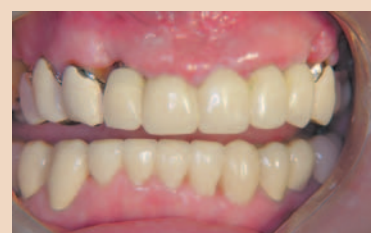

Abb. 16: Unterfüttertes Provisorium zur Ausmodellation der Gingiva.

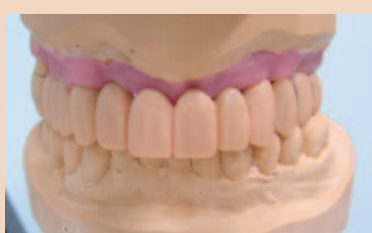

Abb. 17: Wax-up im Artikulator.

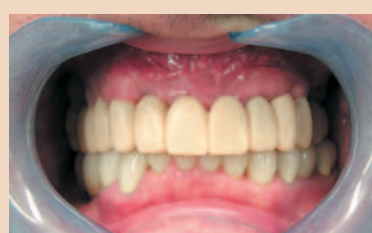

Abb. 18: Anprobe Wax-up intraoral.

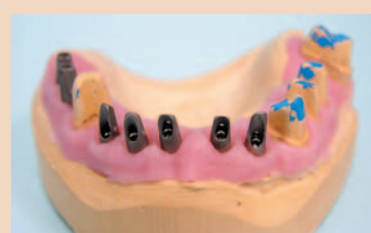

Abb. 19: Aufbaupfosten auf Modell.

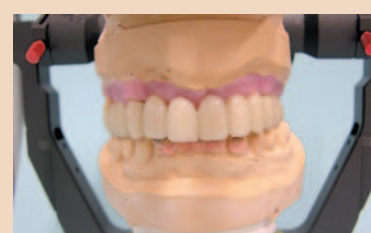


Abb. 20: Metallkeramikronen auf Modell mit girlandenförmigen Gingivaverlauf und Interdentalpapillen.

erweiterte Modellgussprothese.

Eröffnung der Implantate und Ausformung der Gingiva

Nach dem Eröffnen der Implantate stellte sich die rote Ästhetik als unbrauchbar dar. Die Gingiva musste so ausgeformt werden, dass sich eine naturnahe rote Ästhetik ergab. Dies geschah zunächst mit additiven und subtraktiven Maßnahmen an der Basis der provisorischen Prothese (Abb. 15 und 16).

Nach vier Wochen wurden in die Implantate provisorische Aufbaupfosten eingesetzt und einfache Kunststoffkronen nach dem Eingangswax-up angefertigt. Mit lighthärtendem Kunststoff wurden die Kronen im wöchentlichen Rhythmus so formverändert, dass sich mit der Zeit ein ansprechender Gingivaverlauf ergab.

Prothetisches Vorgehen

Als sechs Wochen nach der Implantateröffnung die Gingiva der Oberkieferfront girlandenförmig und mit Interdentalspapillen ausgeformt war, wurden die Abdruckpfosten eingeschraubt und abgeformt. Um ein vorhersagbares Ergebnis erreichen zu können, fertigte der Zahntechniker über die beschliffenen original Camlog-Aufbaupfosten Kronen aus Wax an (Abb. 19 und 17). Intraoral konnten diese dann leicht an die Wünsche des Patienten angepasst und ästhetisch optimiert werden (Abb. 18). So hatte der Techniker eine perfekte Arbeitsgrundlage für die Verblendung der metallkeramischen Kronen. Die große Sorgfalt bei der Ausformung der Gingiva und die kompromisslose Schaffung eines genügend hohen und breiten Alveolarfortsatzes (Abb. 21) ergaben letztendlich eine ästhetisch günstige Situation für die Herstellung ansprechender metallkeramisch verblendeter Einzelkronen (Abb. 20). Die aufwendige Behandlung hat sich über 17 Monate erstreckt. Am Ende wurde ein für den Patienten zufriedenstellendes Ergebnis erreicht (Abb. 22–24).

Fazit

Die moderne Implantologie macht schnelle Fortschritte. Wenn man alle zur Verfügung stehenden Techniken ausnutzt, kann man auch in einer ungünstigen, ästhetischen relevanten Situation ein gutes Behandlungsergebnis erreichen. Hier wurde die horizontale und vestibuläre Knochenatrophie in der Oberkieferfront durch eine überhöhte Osteodistraction und anschließender kres-taler Knochenresektion erfolgreich behandelt. Mit dieser Methode kann man auch einen ungleichmäßigen Verlauf des Kieferkamms korrigieren. [D](#)

Kontakt:

Dr. med. dent. Thomas Lederer
Implantologisches Zentrum
Salzburg
General Arnold Straße 6
5020 Salzburg
info@implantologisches-zentrum.at

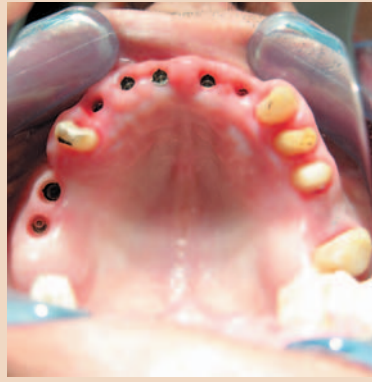

Abb. 21: Die eröffneten Implantate mit schön ausgeformter Gingiva.

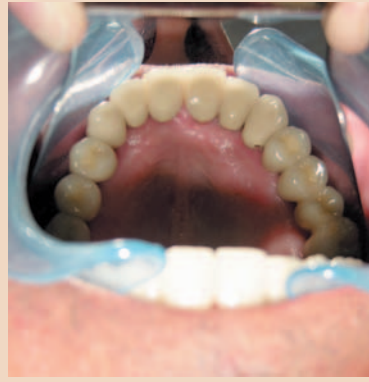

Abb. 22 und 23: Metallkeramisch verblendete Einzelkronen intraoral: harmonischer Gingivaverlauf und Interdentalspapillen.

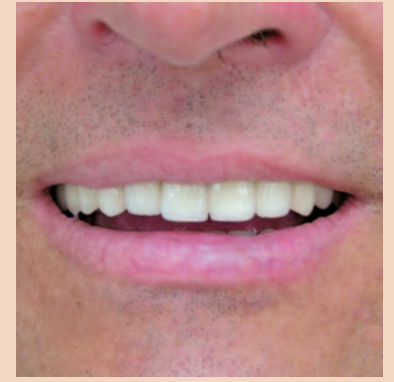
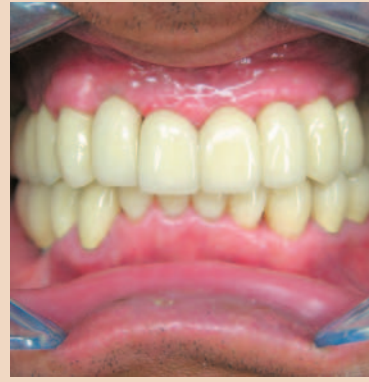
Abb. 24: Abschlussbild.

ANZEIGE

DEGUDENT